2013 | 3

NVPC

Nederlandse Vereniging voor Plastische Chirurgie

VIERDE JAARGANG | KWARTAALMAGAZINE | JUNI

HANDCHIRURGIE, RECONSTRUCTIEVE EN ESTHETISCHE CHIRURGIE

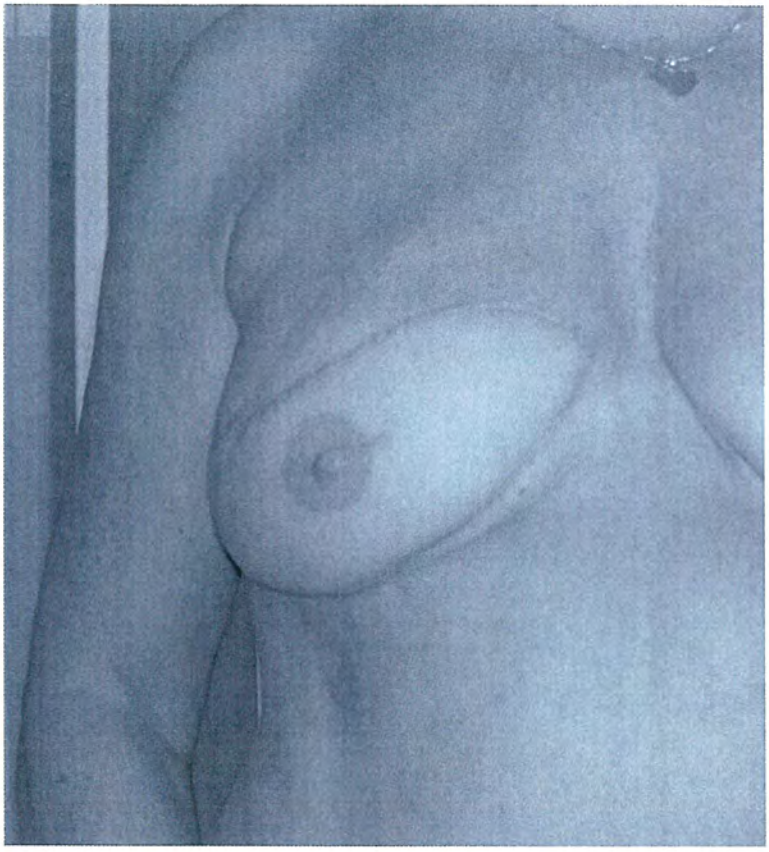

Nederlands Tijdschrift voor Plastische Chirurgie

In dit nummer: Lipofilling … het levend goud? · Microchirurgische expertise van de plastisch chirurg: van hoofdoperateur tot microchirurgisch consulent · Deel 1. Wervelkolomreconstructie met een vrij gevascularisseerd fibulatransplantaat · Deel 2. Microchirurgisch aanleggen van een dialyseshunt bij baby's en kinderen · Deel 3. Oesofagusreconstructie met een vrije jejunumtransplantatie · Deel 4. Microchirurgische inzet bij levertransplantaties bij jonge kinderen · Osteoarthritis in phocomelia vera: bezint eer ge begint

Lipofilling ... het levend goud?

H.P.J.D. Stevens, J.C.N. Willemsen

In de *Canon van de Plastische Chirurgie* is een hoofdstuk gewijd aan lipofilling. Dit hoofdstuk (auteurs: B. Haeseker, H.P. Stevens) geeft een duidelijk exposé van de meer dan 125 jaar bestaande 'vermeende potentie' van levende vetcellen als filler. In dit historische overzicht krijgt de adipocyt een weinig florissante rol toebedeeld. Tot 1966 terecht, zo lijkt het. Pas vanaf dat moment volgt er structureler onderzoek met meer positieve bevindingen. Desalniettemin wordt lipofilling heden ten dage nog steeds bestempeld als 'experimenteel', bijvoorbeeld door de zorgverzekeraar. Het gebruik van levende vetcellen als transplantaat wordt als 'specifieke medische behandeling' niet erkend, althans niet in die zin dat er een vergoeding staat tegenover de inspanning noch het klinische eindresultaat. De ASPS Fat Graft Task Force denkt er vergelijkbaar over: lipofilling voor esthetische borstvergroting wordt ontraden, voor reconstructie wordt het veelbelovend en klinisch relevant genoemd. Meer 'level I en II-evidence based' onderzoeksresultaten worden afgewacht. [1] Tegen deze achtergrond blijkt het onderwerp zich, mede door de ontdekking van de preadipocyte stamcel in lipoaspiraat (Adipose Derived Stem Cell), wel degelijk te kunnen verheugen op een groeiende wetenschappelijke belangstelling. [2]

In deze review over lipofilling zullen de laatste inzichten worden besproken met betrekking tot vetoverleving, (potentiële) toepassingen en oncologische veiligheid. Een aantal persoonlijke praktische tips en tricks zullen de lezer niet worden onthouden.

Enkele historische noten

Toen de 'modernere' plastische, reconstructieve en esthetische chirurgie opkwam, werd meteen al de potentie van het gebruik van vetweefsel onderzocht. Gustav Neuber had in 1893 nog maar net de eerste steriele operatiekamer ter wereld gebouwd in Kiel, Duitsland of hij was de eerste die vet gebruikte om een ingetrokken litteken te corrigeren na osteomyelitis van de orbitarand. In 1895 gebruikte Vincenz Czerny een lipoom om een borst na mastectomie te reconstrueren. Eugene Hollander toont in het *Handbuch der Kosmetik* als eerste foto's na vettransplantatie voor lipoatrofie van het gezicht en een ingetrokken defect van de borst. Resultaten werden niet alleen toen, maar tot op heden, vaak afgedaan als 'matig' en 'zeer variabel van aard'. Charles Miller, een controversiële arts uit Chicago, publiceerde in 1912 *Cosmetic Surgery: The correction of Featural Imperfections*. Hij introduceerde in 1908 als eerste een canule voor het inbrengen van vet. Uit een kranteninterview blijkt hoe de gevestigde orde hem jarenlang uitlachte en vijandig bejegende met zijn interesse in de electieve chirurgie en het gebruik van vet hierbij. Pas in de tweede helft van de twintigste eeuw komt lipofilling weer in de belangstelling te staan. Yves-Gerard Illouz introduceert liposuctie (1977) maar ook hergebruik van lipoaspiraat voor lipofilling van de borst. Pierre Fournier propageert harvesting middels suctie met een scherpe naald op een spuitje. In 2009 presenteren zij samen in Parijs op het EMAA hun 25 jaar lange ervaring met lipofilling. De techniek neemt pas echt een vlucht nadat Sidney Coleman, plastisch chirurg te New York, de reproduceerbaarheid vergroot door naast subtielere canules voor harvesting met name 'centrifuge van het lipoaspiraat voorafgaande aan injectie' te introduceren (1986). Tot dan toe lag de voorkeur bij 'decantatie' (de waterige fractie uit het lipoaspiraat laten uitzakken, injectie van de erop drijvende vetcelhoudende fractie). De kwantiteit levende vetcellen bij deze techniek blijkt echter onvoorspelbaar te variëren van 20 tot 50% in de te injecteren fractie. Scheiding door centrifuge krikte dat op tot een reproduceerbare 85-90% door de waterige fractie te scheiden van de te injecteren vetcelhoudende fractie. [3,4] Coleman introduceert het woord lipostructure in 2006 en injecteert met stompe canules. Recentelijk werd micro-fat-grafting (vetpartikeldiameter < 1 mm) geïntroduceerd en injectiemethoden werden subtieler. Resultaten lijken mede daardoor de laatste jaren verbeterd.

Alternatief samengevat lijkt de historie ons erop te wijzen dat het in de kern gaat om de overleving van de vetcellen, waarin drie stappen alle drie succesvol genomen moeten worden; stap 1 – het 'in leven houden' van vetcellen bij de lipoaspiratie; stap 2 – het 'levend houden' van vetcellen tijdens de methode van 'purificatie' c.q. scheiding van 'vloeibare nevensubstantie (bloed, water, olie)'; stap 3 – het 'in leven blijven' van vetcellen na injectie in de targetzone.

Vetoverleving

Sinds de opkomst van de lipofilling, en met name sinds de toename in gebruik ervan vanaf begin 2000, bestaat er controverse over de 'overleving' van het getransplanteerde vet. De verschillende methodes van voorbehandelen, oogsten, verwerken en injectie alsmede de verschillen tussen de diverse host- en donorlocaties hebben hieraan bijgedragen. [5] Over het algemeen wordt aangenomen dat de vasculaire ingroei start vanaf dag zeven na transplantatie. [6] Als er vetnecrose optreedt dan piekt deze naar verwachting op dertig dagen. [6] Biopten van lipografts bij in-vivodierstudies tonen na twee maanden een goed vasculariseerd stuk weefsel, met levende vetcellen. [7] Het aantal humane studies dat volume

H.P.J.D. Stevens, plastisch chirurg, Bergman Clinics, Den Haag
J.C.N. Willemsen, arts-onderzoeker, afdeling Plastische Chirurgie, Universitair Medisch Centrum Groningen

over lange termijn vervolgd met beeldvormende technieken is gering. De studie uit 2011 van Swanson onderzoekt overleving van lipografts in het aangezicht door MRI-scans. [8] Ondanks het feit dat het aantal patiënten (n=5) gering is, wordt gesteld dat, gezien de signaaldichtheid op de MRI, levend vetweefsel zes maanden na de ingreep aanwezig was. Er werd geen significant verschil in graftvolume gevonden tussen één en zes maanden.

Aanvullend bewijs voor overleving van de lipograft lijkt gevonden te kunnen worden in de studies van Herold et al. en Khouri et al. [9,10] In beide studies wordt het volume van mammae - behandeld met lipofilling - vervolgd met behulp van MRI-scans. In de studie van Herold et al. wordt ten opzichte van het ingebrachte volume een 70% restantvolume (n=10) zes maanden postoperatief waargenomen. De studie van Khouri et al. toont zelfs een volumebehoud van 80% na zes maanden, bij volumes van 277cc per kant. Hierbij werd wel het door Khouri ontwikkelde BRAVA-systeem gebruikt (langdurige pre-expansie van het hostgebied door gebruik van vacuüm binnen een over de borst geplaatste plastic cup blijkt te leiden tot neovascularisatie en uiteindelijk een beter vaatbed voor autologe vettransplantatie). De recent verschenen studie van Choi et al. toont een gemiddeld volumebehoud van 52% na 140 dagen bij volumes van 111cc tot 216cc per borst (n=20), gemeten met 3D-fotografie. [11]
Indirect bewijs werd in 2011 gepubliceerd door de auteurs van deze review. [12] In een vergelijkende fotografische analyse van resultaten na een MACS-lift (n=50) versus MACS-lift met lipofilling (n=42) bleek de laatste groep tot significant beter gewaardeerde resultaten te leiden. Aanvullende contourverbetering door lipofilling lijkt meerwaarde te geven boven behandeling van alleen de ptosis in het ouder wordende gezicht. [12]

Ontwikkelingen omtrent het verbeteren van vetoverleving

Het lijkt plausibel dat een graft in een goed gevascularisseerd wondbed enige overlevingskans heeft. Zo is het ook op voorhand aannemelijk dat overleving van iedere graft in een 'slecht gevascularisseerd acceptor gebied' zoals verlittekende, bestraalde of dunne huid, of de overleving van 'een graft van groot volume' moeizaam zal zijn, als het überhaupt al slaagt. Veel studies richten zich dan ook op:
Stap 1: verbeteren van harvestingtechnieken, dan wel
Stap 2: 'verrijking' van het lipoaspiraat, dan wel
Stap 3: het aanpassen van de 'acceptor site'.

Ad Stap 1. De laatste jaren is de opening voor lipoaspiratie van de harvestingcanules drastisch verkleind. Waar Coleman in 1986 al een relatief kleine opening in zijn canule introduceerde (2,8 mm diameter, figuur 1) gebruikte de senior auteur vanaf 2002 'refined canulas' (openingdiameter 1,8 mm, KMI®) en vanaf 2010 microharvestingcanules (openingdiameter 1 mm, type Tonnaerd, Tulip®) (figuur 1). Het is algemeen geaccepteerd dat vetceloverleving de eerste dagen geschiedt door middel van diffusie en imbibitie, via het oppervlak van het vetcelpartikel. [6] Verkleining van vet-

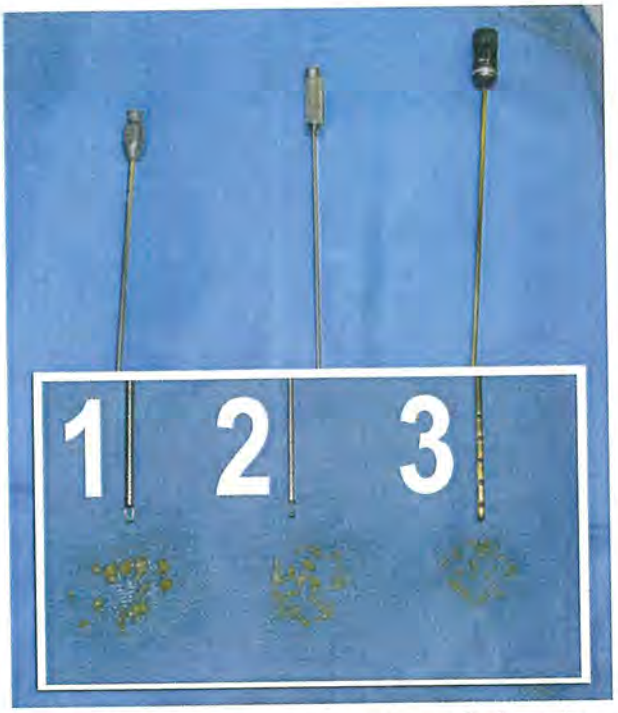

Figuur 1. Verschillende generaties cannules voor lipoharvesting en het effect op de vetpartikelgrootte.
1: Klassieke Coleman (openingdiameter 2 bij 2,8 mm, 1986).
2: 'refined harvesting cannule' (openingdiameter 1,8 mm, KMI®, 2002).
3: Micro-harvesting cannule (openingdiameter 1 mm, type Tonnaerd, Tulip®, 2010).

partikels vergroot het oppervlak waarover dit plaats kan vinden. De graft als een bol beschouwend, correleert het oppervlak voor diffusie met de partikelstraal in het kwadraat en het te onderhouden volume van het partikel met de straal tot de macht 3. Theoretisch zou de impact van het verkleinen van de opening voor lipoaspiratie de kansen op verbeterde diffusie kunnen vergroten van 60% tot mogelijk 95% (tabel 1).

Tabel 1. Relatie tussen het verkleinen van de partikelgrootte (ofwel de straal r), de oppervlakte en het volume van dit gedeelte (aannemende dat deze een perfecte bol vormt). Het oppervlak voor diffusie correleert met de partikelstraal in het kwadraat (r^2) en het te onderhouden volume van het partikel met de straal tot de macht 3 (r^3). Theoretisch zou de impact van het verkleinen van de opening voor lipoaspiratie de kansen op verbeterde diffusie en overleving kunnen vergroten van 85% tot mogelijk 95%.

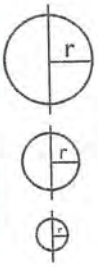

	radius		r2		r3	
	mm	%	mm	%	mm	%
1	1.4	100	1.96	100	2.74	100
2	0.9	64	0.81	41	0.73	27
3	0.5	36	0.25	13	0.13	5

Ad Stap 2.1. Voor kleinere volumes sympathiseren de auteurs met aanhangers van centrifuge boven decantatie voor het opwaarderen van het lipoaspiraat. Centrifuge zorgt voor een scheiding in verschillenden fracties: hyper-, hypodens en afval (olie, infiltratievloeistof en bloed) (figuur 2). Met name het hyperdense deel van het lipoaspiraat is rijk aan ADSC's. [13] De ADSC lijkt een sleutelrol te spelen bij de vascularisatie van de fat graft, [14] naast de mogelijke 'regeneratieve eigenschappen'. [15,16] Daarnaast lijkt de mechanische kwelling van centrifuge een goede selectiemethode: kwetsbare (voornamelijk oudere) cellen sneuvelen het eerst. Centrifugeren maakt het lipoaspiraat dus niet alleen meer reproduceerbaar: het verbetert ook de kwaliteit. [6,17] De potentiële meerwaarde van het opsplitsen van de vetcelrijke fractie in twee delen is op dit moment nog onderwerp van onderzoek; [18] hyperdens lipoaspiraat wordt gebruikt voor oppervlakkige lipofilling met mogelijk meer regeneratiepotentie dan hypodens vet. [4] Het laatste wordt gebruikt voor volume- en contourherstel bij lipomodelling van het gelaat (figuur 2, 3 en 5).

Ad Stap 2.2. Voor grotere volumes: centrifugeren voor reconstructie van een groot defect is een tijdrovend proces. De industrie heeft meerdere alternatieve technieken voor harvesting en processing aangeleverd zoals de Water Assisted Liposuction en Lipocollector, [19] de Puregraft 850®. Dit is een 100% gesloten systeem waarbij het lipoaspiraat door osmotische wassing wordt schoongespoeld en ontdaan van de olie en waterige fractie. Deze manier van processing lijkt in de praktijk sneller een groot volume, tot 800cc, reproduceerbaar kwalitatief hoogwaardige fractievetcellen voor injectie af te leveren. [20]

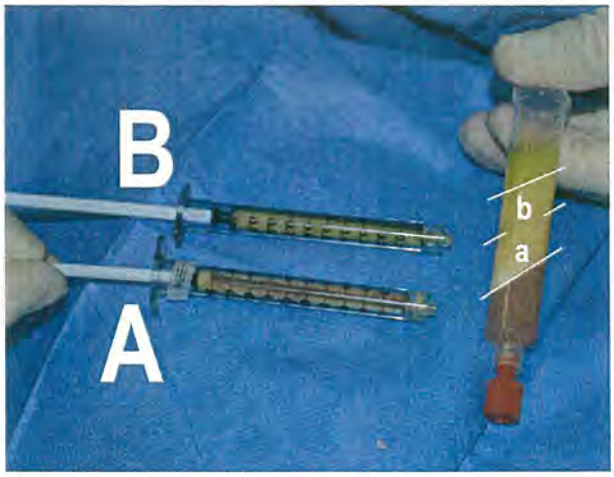

Figuur 2. Een centrifuge zorgt voor een scheiding in verschillenden fracties. In een 10 cc syringe zijn deze lagen goed te onderscheiden: van onder naar boven respectievelijk: de vloeibare waterige fractie (water en bloed), intacte hyperdense vetcellen ('a'), intacte hypodense vetcellen ('b'), en olie (afkomstig uit geruptureerde vetcellen.) Het hyperdens lipoaspiraat (in een 1cc steristrip gemarkeerde spuit, 'A') wordt gebruikt voor oppervlakkige lipofilling met meer regeneratiepotentie (ADSC-rijk) dan hypodens vet ('B'). Het laatste wordt gebruikt voor volume- en contourherstel bij lipomodelling van het gelaat.

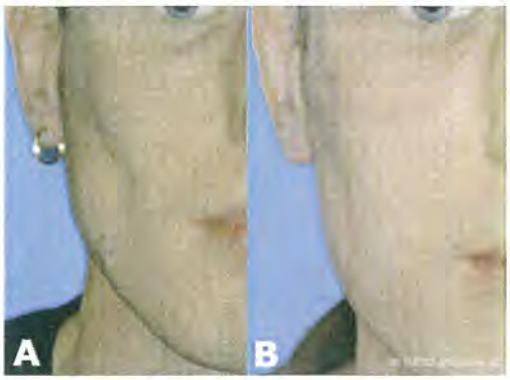

Figuur 3. Een 26-jarige man met hemifaciale microsomie, geopereerd tijdens het NVEPC-congres in december 2008. A: preoperatief. B: 24 maanden postoperatief na 33 cc lipofilling alleen rechts.

Ad Stap 2.3. Het vervaardigen van met ADSC's verrijkt lipoaspiraat voor injectie lijkt ook een veelbelovende ontwikkeling. Zoals eerder genoemd lijkt de ADSC een centrale rol te spelen bij de vetceloverleving. De ADSC ondersteunt direct na transplantatie de vetcellen. In een later stadium zou deze omnipotente cel bijdragen aan de neoangiongenese. [6] Tot op heden zijn er echter nog geen grote placebogecontroleerde humane trials gepubliceerd om de effecten in een klinische setting te evalueren. Er zijn enkele commerciële systemen op de markt die ADSC uit lipoaspiraat kunnen isoleren. Nadelen van deze methode is de hoge kostprijs van de apparatuur en tijd die nodig is om de fat grafts te verwerken. Tevens bestaat er nog onduidelijkheid over de mogelijke oncogene eigenschappen van deze ADSC's-verrijkte grafts. [21]

Ad Stap 3.1. Verbetering van de plaatsing van het vet wordt volgens de huidige consensus bereikt door het vet in een 3D-structuur in te brengen, in plaats van grote 'lumbs'. Door het op deze manier injecteren van het vet wordt de totale oppervlakte waarover diffusie en imbibitie kan plaatsvinden vergroot, met een verbeterde overleving in de acute fase als gevolg. Het inzicht dat overfilling van de targetsite contraproductief werkt, lijkt inmiddels ook algemeen geaccepteerd. Als de vaatvoorziening in het acceptorgebied beperkt is, geldt: vol is vol. Tevens lijkt het verhogen van de druk in een gevuld compartiment ongunstig voor de overleving. [10] Na drie maanden een tweede en daarna eventueel een derde of vierde laag nieuwe vetcellen geeft een vele malen beter resultaat dan overfilling bij de eerste sessie. [22]

Ad Stap 3.2. Voor- en nabehandeling van de targetsite van de borst blijkt waardevol, zoals aangetoond door Khouri met zijn BRAVA-systeem. [10] Dit systeem gaat uit van het optimaliseren van het hostgebied door pre- en postoperatieve expansie (zie ook hierboven). De hypothese is dat een te hoge druk in het compartiment zorgt voor vetcelsterfte met als gevolg een sterke inflammatoire respons, wat voor een verdere drukverhoging zorgt. Rek op het weefsel geeft een prikkel voor neoangeogenese in het hostgebied. Het 'voorbehandelde' hostgebied zorgt in de MRI-gecontroleerde studie

van Khouri voor een extra overleving van ongeveer 20%. De resultaten zijn indrukwekkend (figuur 4), echter het grote nadeel van de methode is de belasting voor de patiënt (in het meest recente protocol dient vier weken voor en vier weken na de operatie gedurende minimaal tien uur per dag de vacuumtherapie te worden uitgevoerd). Therapietrouw lijkte een vereiste voor een optimaal resultaat. Een andere methode bij gecontraheerd weefsel is het verrichten van een percutanenaaldfasciotomie van het onderliggende receptorgebied. Men creëert als het ware een 3D-mesh, waar vetpartikels kunnen ingroeien. [6,23]

Ad Stap 3.3. Platelet Rich Plasma (PRP) ofwel trombocytrijk plasma, veelvuldig gebruikt in met name het (inter)nationale orthopedische vakgebied, [24] wordt heden ten dage ook op kleine schaal toegepast bij lipofilling. Door een hoge concentratie trombocyten toe te voegen aan het vet, dan wel te injecteren in het hostgebied, vindt er vanuit de trombocyten een enorme release plaats aan groeifactoren waarvan bekend is dat deze betrokken zijn bij wondgenezing. Onder deze groeifactoren bevinden zich ook pro-angiogenetische factoren zoals VEGF en PDGF [25] Hoewel grote prospectieve humane studies voor deze toepassing bij lipofilling ontbreken, is er een aantal veelbelovende placebogecontroleerde dierstudies die het effect aantonen. In de studies van Nakamura et al. [26] en Oh et al. [27] wordt een groter aantal vitale vetcellen en vaatingroei bij PRP-bewerkt vet waargenomen. De concentratie van de PRP lijkt een belangrijke rol te spelen in het effect van de behandeling. Een concentratie 3-5 x boven de fysiologische niveaus, zoals de Biomet GPSIII©-unit kan leveren, lijkt een vereiste. [28] Het exacte mechanisme achter het effect van PRP is nog niet bekend. Mogelijk wordt het hostgebied beïnvloed, de ADSC in de lipograft, de vetcel zelf, of een combinatie hiervan. De auteurs hebben in enkele retrospectieve klinische studies versneld herstel en verbeterde resultaten waargenomen bij lipofilling van het aangezicht.

Figuur 5. Detailopname van de huid bij een 58-jarige patiënte. A: zes maanden na derde keer incisie en drainage na uitgebreide bindweefselreactie en infectie op Dermalive geïnjecteerd vier jaar daarvoor (elders). Diepe intrekkingen in de vast aanvoelende verlittekende huid zijn goed zichtbaar. B: status na tweemaal lipofilling oppervlakkig en diep (voor de tijd dat ook PRP werd gebruikt), twee jaar na de eerste sessie. Per keer werd (ook perioraal en bij de konen) 15 cc per gelaatshelft geïnjecteerd. Verbetering van de huidkwaliteit is duidelijk zichtbaar. De huid voelde ook soepeler aan en vertoonde geen afwijkende intrekkingen bij mimiek meer.

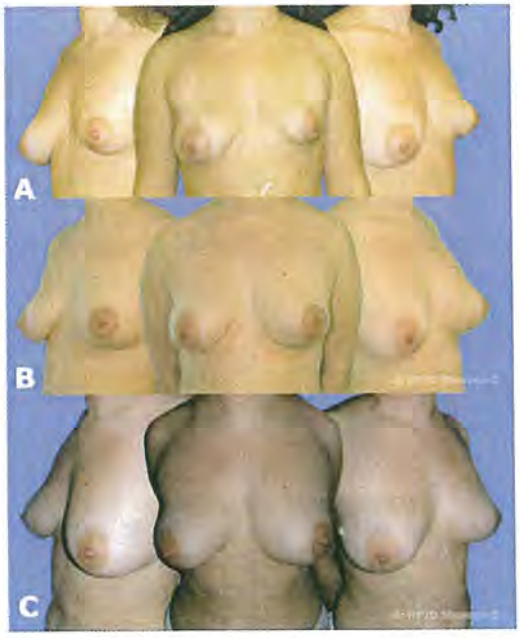

Figuur 4. Een 24-jarige vrouw met twee cupmaten verschil tussen beide mammae. A: preoperatief. B: vier maanden postoperatief na lipofilling met 320 cc gecentrifugeerd lipoaspiraat links, na acht weken tien uur per dag voorbehandeling met het BRAVA-systeem. C: veertien maanden postoperatief nadat zij 4 kg was aangekomen. Het bereikte resultaat bleek niet alleen behouden maar ook vitaal in die zin dat het meegroeide met de borst rechts na de gewichtstoename.

Meer dan vulling alleen?

Vanaf halverwege de vorige eeuw werd het duidelijk dat er multipotente ofwel voorlopercellen aanwezig waren in vetweefsel. [29] Het oogsten en typeren van deze cellen bleek echter technisch moeilijk haalbaar. Bij de intrede van de liposuctie veranderde dit, voor het eerst kon men beschikken over grote hoeveelheden levend menselijk vet. Zuk et al. ontdekten dat lipoaspiraat een groot aantal pre-adipocyten ofwel ADSC's bevatte. [2] Deze bevinding leidde tot een stroomversnelling binnen stamcelgerelateerde tissue engineering en regeneratieve geneeskunde. De ADSC heeft bijna hetzelfde groei- en differentiatiepotentieel als andere stamcellen maar bleek ook vele malen eenvoudiger te verkrijgen en kweken. [30]

Door de intrede van de superficiale lipofilling verschenen ook binnen de plastische chirurgie de eerste klinische bevindingen. In het artikel van Coleman uit 2006 wordt voor het eerst gesuggereerd dat lipofilling mogelijk ook zorgt voor een lokaal gunstig effect, anders dan vulling alleen. [15] Lipo-

Figuur 6. Een 49-jarig vrouw, split-faceopname rond een tweede sessie met alleen lipofilling (een eerste vergelijkbare sessie dateert van elf maanden eerder). A: preoperatief (sessie 2). B: vijf maanden na de tweede behandeling waarbij 12 cc lipofilling per gezichtshelft + PRP werd ingebracht temporaal, konen, midface, nasoslabiaal, marionetplooi, pre-jowling en diffuus subcutaan. Let vooral op de kortere nasolobiaal- en marionetplooi, de betere continuïteit van de kaaklijn, egalere huid en iets beter gevulde 'white roll' van de bovenlip.

filling als specifieke behandeling van littekens in het aangezicht laat eveneens huidverbeteringen zien. Kleine rimpels vervagen, poriën worden kleiner en pigmentatie verbetert (figuur 5). Littekens vervagen en voelen meer als normale huid.

Voortbordurend op deze eerste observaties verscheen er een aantal studies om dit positieve effect nader te onderzoeken. Rigotti et al. beschreven in 2007 een geheel nieuwe methode om bestraalde huid te behandelen. [22] In deze studie werden twintig patiënten, met zeer ernstige tot irreversibele radiatieschade op de thorax, meerdere malen (1-6 x) geïnjecteerd in dit gebied met de high density fractie van een lipograft. Voor het eerst werd lipofilling toegepast om herstel op huidniveau te bewerkstelligen in plaats van volumeherstel. Rigotti suggereert in deze studie dat de geobserveerde, bemoedigende klinische resultaten mogelijk zijn toe te schrijven aan de in de lipograft aanwezige ADSC's.

Recentelijk demonstreerden Sultan et al.vergelijkbare resultaten in een placebogecontroleerde dierstudie. [32] Bestraalde muizen kregen respectievelijk wel of geen subcutane lipofilling direct na bestraling. De lipofilling verzwakte de effecten van de acute radiodermatitis, histologisch werd er verminderde fibrose waargenomen met een lagere SMAD3 (een marker voor fibrose)-expressie op celniveau. De auteurs suggereren dat er een effect is dat mogelijk door de ADSC wordt veroorzaakt, ofwel door neovascularisatie ofwel door remming van de profibrotische TGF-b-myofibroblast.

Lipofilling vond door deze eigenschappen ook op kleine schaal zijn intrede bij behandeling van thermisch letsel. Klinger et al. presenteerden als een van de eerste resultaten van een kleine serie (n=3) patiënten met hemifaciale tweede- en derdegraadsbrandwonden. [33] Lipofilling werd toegepast in het verlittekende gebied, in twee sessies met een interval van drie maanden. Klinger concludeerde "lipofilling improves scar quality and suggests a tissue regeneration enhancing process". De groep van Sultan et al (hierboven beschreven) voerde eveneens een placebogecontroleerde dierstudie uit naar de regeneratieve eigenschappen van een lipograft na het toebrengen van thermisch letsel. [34] De lipofillinggroep vertoonde een snellere neovascularisatie van het verbrande gebied (gemeten met laserdoppler), ook op celniveau (cytologisch gemeten met vascularisatiemarkers). Eveneens werd er hier een verlaagde fibrosereactie waargenomen. In het artikel wordt gesuggereerd dat de ADSC de 'endothelial progenitor cells' (essentieel voor de neovascularisatie van verbrand gebied) assisteren dan wel hun taak overnemen. Hiervoor is tot op heden echter nog geen fundamenteel bewijs gevonden. Gezien de algemeen aangenomen vertraagde of uitblijvende EPC-reactie vanuit het beenmerg bij ernstig thermisch letsel, biedt lipofilling potentiële behandelopties in de nabije toekomst. [35]

Een andere toepassing voor de regeneratieve eigenschappen van de lipograft werd aannemelijk gemaakt door Cervelli et al. [36,37] In klinische pilotstudies tonen zij de behandeling van chronische ulcera door een combinatie van PRP-gel en Enhanced Stromal Vascular Fraction lipografts (ofwel: hoge concentratie ADSC's). De resultaten worden beschreven als goed, met een hoge patiënttevredenheid postoperatief. Ondanks het geringe aantal studies voor deze toepassing, biedt deze techniek wellicht een alternatief voor uitgebreid debridement in combinatie met locoregionale danwel vrijgevascularisseerde reconstructies en/of hyperbare zuurstoftherapie.

Verder fundamenteel onderzoek naar de cellulaire interacties tussen de ADSC-adipocyt, en de effecten van de ADSC op andere cellen, gaat in de toekomst onherroepelijk leiden tot hernieuwde inzichten over bestaande behandelingen en gaat opties bieden voor nieuwe behandelingen. De overleving van de lipograft neemt naar alle waarschijnlijkheid toe, ook op 'moeilijke plaatsen' zoals bestraald gebied. Er gaan daarnaast grote stappen gemaakt worden in tissue engineering met behulp van scaffolds (3D-matrix) [30] en ADSC's voor het reconstrueren van volemische weefselstructuren in vitro [38] maar ook in vivo. [39] Bovendien kan het 'dempende' effect van de ADSC op het immuunsysteem leiden tot therapieën om littekenvorming te minimaliseren in de acute fase, of terug te draaien in de chronische fase en een uitkomst bieden bij chronische huidziekten en bindweefselziekten als Dupuytren. [40]

Lipofilling: redenen voor terughoudendheid?

Ondanks de recente ontwikkelingen die de effectiviteit van lipofilling lijken te vergroten, is enige terughoudendheid misschien gerechtvaardigd. Het aantal level I-II-studies met objectieve meetmethoden en langetermijnfollow-up is nog zeer gering. Door de vele manieren van oogsten, verwerken en injecteren van de lipograft is een 'algeheel' bewijs van (een uniform hoge) effectiviteit moeilijk te leveren. [41] Deze variatie is mogelijk mede verantwoordelijk voor de wisselde resultaten zoals studies die rapporteren. Verdere fundamentele kennis over vetceloverleving, angiogenese en de rol van de ASCD kunnen hier meer duidelijkheid over verschaffen.

In de literatuur zijn er daarnaast zorgen geuit over mogelijke carcinogene eigenschappen van lipofilling, met name in borstweefsel. Meerdere fundamentele studies hebben aangetoond dat adipocyten in ischemische stress grote hoeveelheden VEGF en andere proliferatieve factoren produceren.

Tabel 2. Praktische handleiding bij keuzes voor lipofilling (persoonlijke voorkeur van dr HPJD Stevens na 1067 cases van lipofilling).

Volume	Target	Ad 1 Harvesting	Ad 2 Bewerking	Ad 3 Injectie (techniek)
Klein (< 50 cc)	Gelaat, littekens, kleine defecten	Microcanule (21 cm) • bv type Tonnaerd • type Sorrenson – Tulip • vrouw: bovenbenen • man: buik, flank	Centrifuge • 2,5 min • maximaal 3000rpm	• Stompe gecurvde canules (13-15 cm) • V-dissector • Druppeltechniek (geen overvulling) • Diep versus oppervlakkig • SNIF = Sharp Needle Injection of Fat • Eventueel PRP toevoegen bij oppervlakige lipofilling – *onderzocht wordt de invloed op huidverbetering en verkorting van de postoperatieve herstelperiode*
Groot (250-800 cc)	Borsten, billen, grote defecten	Refined-canule (32 cm) • bv type Pyramid • of type Settler • vrouw: bovenbenen, buik, onderrug	PUREGRAFT • 250 • 850	• Rechte canule (18 cm) • Druppeltechniek (geen overvulling) • Diep en oppervlakkig • Eventueel PRP toevoegen (maar (nog?) niet bij cosmetische lipofilling voor de borst)

[42,43] Daarnaast zorgt aromatase in de adipocyt voor lokaal hoge concentraties oestrogenen. [43] Met name in borstweefsel, waar de vaatvoorziening relatief gezien matig is in vergelijking tot bijvoorbeeld het aangezicht, kunnen beide zaken in potentie een carcinogene trigger zijn.

In de recente systematisch review van Claro et al. over (oncologische) complicaties bij lipofilling voor borstreconstructies (n=2560) blijkt dat het aantal mammografische veranderingen vergelijkbaar is met die bij andere vormen van reconstructie. [44] Helaas is het aantal level I-II-trials dat in deze analyse is opgenomen gering. De vroege opsporing van borstkanker met bestaande technieken blijkt niet te worden beïnvloed door lipofilling in de desbetreffende borst. [45] Recent heeft de Britse vereniging voor plastische en esthetische chirurgie (BAPRAS) haar richtlijn vrijgegeven over lipofilling bij borstreconstructie, en stelt dat lipofilling een goede optie is voor borstreconstructie; follow-up kan geschieden volgens de standaard richtlijnen. [46] De Amerikaanse collega's houden zich meer op de vlakte, [1] maar noemen lipofilling wel veelbelovend en klinisch relevant. Aanvullend onderzoek met grote groepen patiënten en lange follow-up zijn echter gewenst om definitieve uitspraken te kunnen doen. Over de oncogene eigenschappen van lipografts na toevoeging van PRP of verrijking met ADSC's is tot op heden nog maar weinig bekend. Klinisch worden deze methodes al enige tijd toegepast, met tot op heden geen gerapporteerde ongewenste neveneffecten.

Lipofilling in de dagelijkse praktijk

In tabel 2 is een overzicht gepresenteerd dat als handvat zou kunnen dienen voor lipofilling in de dagelijkse praktijk van de reconstructieve en esthetisch chirurg. Het behoeft geen aanvullend betoog dat een succesvolle ervaring voor chirurg en patiënt mede afhangt van de ervaring van alle leden van het behandelteam en de verwachting die de patiënt heeft. Het voor een optimaal resultaat verwachte minimale aantal behandelsessies verdient daarbij aandacht (zie figuur 3 tot en met 6 voor enkele voorbeelden uit de dagelijkse praktijk van de laatste zeven jaar).

Conclusie en toekomstverwachting

Het gebruik van levende vetcellen voor reconstructieve en cosmetische doeleinden, 'gewonnen' op de ene plek en geïnjecteerd op een andere plaats binnen dezelfde individu, lijkt veelbelovender dan ooit. Aangezien empirische bevindingen vervangen dienen te worden door prospectief gerandomiseerde onderzoeken voordat gesteld mag worden dat een heuse goudader is aangeboord, past nog enige reserve. Niet alleen voor vorm en volume (b)lijkt lipofilling interessant: op celniveau is de regeneratieve potentie aangetoond van ADSC's in lipoaspiraat. De technische en praktische verbeteringen van de laatste acht jaar hebben geleid tot een zeer potent middel dat nu reeds ingezet kan worden voor velerlei – voorheen vaak onbehandelbare – doeleinden. De aantrekkingskracht is zo groot dat deze specialismeoverstijgend is, uiteenlopend van basisartsen, cosmetisch artsen, dermatologen, invasief werkende röntgenologen tot zelfs cardiologen. [47] Esthetisch gerichte belangen waren de laatste jaren de stuwende kracht achter verbeteringen op het gebied van harvesting, processing en injectie. Inmiddels lopen er lokaal klinische studies (retrospectief en prospectief) naar effecten op de mate van verbetering van huid van gelaat, decolleté en handrug. Daarnaast lopen er in samenwerking met prof. dr. B. van der Lei (Plastische Chirurgie UMCG) en dr. M.C. Harmsen (Pathologie en Medische Biologie UMCG) een klinische prospectieve trial en fundamentele studies naar de effecten van PRP op adipocyten, ADSC's en de regeneratieve effecten van lipografts. Breder draagvlak lijkt slechts een kwestie van tijd, ook al realiseren de auteurs zich dat 'niet alles goud is dat er blinkt'.

Literatuur

1. *Gutowski KA. ASPS Fat Graft Task Force. Current applications and safety of autologous fat grafts: A report of the ASPS fat graft task force. Plast Reconstr Surg 2009;124:272-80.*
2. *Zuk PA, Zhu M, Ashjian P, et al. Human adipose tissue is a source of multipotent stem cells. Molecular biology of the cell 2002;13:4279-95.*
3. *Rohrich RJ, Sorokin ES, Brown SA. In search of improved fat*

transfer viability: A quantitative analysis of the role of centrifugation and harvest site. Plast Reconstr Surg 2004;113:391-5; discussion 396-7.

4. *Conde-Green A, Baptista LS, Amorin NF de, et al. Effects of centrifugation on cell composition and viability of aspirated adipose tissue processed for transplantation. Aesth Surg J/the American Society for Aesthetic Plastic surgery 2010;30:249-55.*
5. *Gir P, Brown SA, Oni G, Kashefi N, Mojallal A, Rohrich RJ. Fat grafting: Evidence-based review on autologous fat harvesting, processing, reinjection, and storage. Plast Reconstr Surg 2012;130:249-258.*
6. *Pu LL. Towards more rationalized approach to autologous fat grafting. J Plast, Reconstr Aesth Surg 2012;65:413-9.*
7. *Brucker M, Sati S, Spangenberger A, Weinzweig J. Long-term fate of transplanted autologous fat in a novel rabbit facial model. Plast Reconstr Surg 2008;122:749-54.*
8. *Swanson E. Malar augmentation assessed by magnetic resonance imaging in patients after face lift and fat injection. Plast Reconstr Surg 2011;127:2057-65.*
9. *Herold C, Ueberreiter K, Cromme F, Grimme M, Vogt PM. Is there a need for intrapectoral injection in autologous fat transplantation to the breast? - an MRI volumetric study. Handchir Mikrochir Plast Chir 2011;43:119-24.*
10. *Khouri RK, Eisenmann-Klein M, Cardoso E, et al. Brava(R) and autologous fat transfer is a safe and effective breast augmentation alternative: Results of a six-year, eighty-one patients prospective multicenter study. Plast Reconstr Surg 2012.*
11. *Choi M, Small K, Levovitz C, Lee C, Fadl A, Karp N. The volumetric analysis of fat graft survival in breast reconstruction. Plast Reconstr Surg 2012.*
12. *Willemsen JC, Mulder KM, Stevens HP. Lipofilling with minimal access cranial suspension lifting for enhanced rejuvenation. Aesth Surg J/the American Society for Aesthetic Plastic surgery. 2011;31:759-69.*
13. *Wang WZ, Fang XH, Williams SJ, et al. Analysis for apoptosis and necrosis on adipocytes, stromal vascular fraction, and adipose-derived stem cells in human lipoaspirates after liposuction. Plast Reconstr Surg 2013;131:77e-85e.*
14. *Butala P, Hazen A, Szpalski C, Sultan SM, Coleman SR, Warren SM. Endogenous stem cell therapy enhances fat graft survival. Plast Reconstr Surg 2012.*
15. *Coleman SR. Structural fat grafting: More than a permanent filler. Plast Reconstr Surg 2006;118:108S-120S.*
16. *Gir P, Oni G, Brown SA, Mojallal A, Rohrich RJ. Human adipose stem cells: Current clinical applications. Plast Reconstr Surg 2012;129:1277-90.*
17. *Heimburg D von, Hemmrich K, Haydarlioglu S, Staiger H, Pallua N. Comparison of viable cell yield from excised versus aspirated adipose tissue. Cells Tissues Organs 2004;178:87-92.*
18. *Allen RJ,Jr, Canizares O,Jr, Scharf C, et al. Grading lipoaspirate: Is there an optimal density for fat grafting? Plast Reconstr Surg 2013;131:38-45.*
19. *Ueberreiter K, Finckenstein JG von, Cromme F, Herold C, Tanzella U, Vogt PM. BEAULI--a new and easy method for large-volume fat grafts. Handchir Mikrochir Plast Chir 2010;42:379-85.*
20. *Zhu M, Cohen SR, Hicok KC, et al. Comparison of three different fat graft preparation methods: Gravity separation, centrifugation, and simultaneous washing with filtration in a closed system. Plast Reconstr Surg 2013;131:873-80.*
21. *Casteilla L, Planat-Benard V, Laharrague P, Cousin B. Adipose-derived stromal cells: Their identity and uses in clinical trials, an update. World J Stem Cells 2011;3:25-33.*
22. *Rigotti G, Marchi A, Galie M, et al. Clinical treatment of radiotherapy tissue damage by lipoaspirate transplant: A healing process mediated by adipose-derived adult stem cells. Plast Reconstr Surg 2007;119:1409-22; discussion 1423-4.*
23. *Khouri RK, Eisenmann-Klein M, Cardoso E, et al. Brava and autologous fat transfer is a safe and effective breast augmentation alternative: Results of a 6-year, 81-patient, prospective multicenter study. Plast Reconstr Surg 2012;129:1173-87.*
24. *Alsousou J, Thompson M, Hulley P, Noble A, Willett K. The biology of platelet-rich plasma and its application in trauma and orthopaedic surgery: A review of the literature. J Bone Joint Surg Br 2009;91:987-96.*
25. *Lacci KM, Dardik A. Platelet-rich plasma: Support for its use in wound healing. Yale J Biolog Med 2010;83:1-9.*
26. *Nakamura S, Ishihara M, Takikawa M, et al. Platelet-rich plasma (PRP) promotes survival of fat-grafts in rats. Ann Plast Surg 2010;65:101-6.*
27. *Oh DS, Cheon YW, Jeon YR, Lew DH. Activated platelet-rich plasma improves fat graft survival in nude mice: A pilot study. Dermatologic surgery : official publication for American Society for Dermatologic Surgery [et al]. 2011;37:619-25.*
28. *Mazzocca AD, McCarthy MB, Chowaniec DM, et al. Platelet-rich plasma differs according to preparation method and human variability. J Bone Joint Surg, American vol 2012;94:308-16.*
29. *RODBELL M. Localization of lipoprotein lipase in fat cells of rat adipose tissue. J Biol Chem 1964;239:753-5.*
30. *Sterodimas A, Faria J de, Nicaretta B, Pitanguy I. Tissue engineering with adipose-derived stem cells (ADSCs): Current and future applications. J Plast Reconstr Aesthet Surg 2010;63:1886-92.*
31. *Ogawa R. The importance of adipose-derived stem cells and vascularized tissue regeneration in the field of tissue transplantation. Curr Stem Cell Res Ther 2006;1:13-20.*
32. *Sultan SM, Stern CS, Allen RJ,Jr, et al. Human fat grafting alleviates radiation skin damage in a murine model. Plast Reconstr Surg 2011;128:363-72.*
33. *Klinger M, Marazzi M, Vigo D, Torre M. Fat injection for cases of severe burn outcomes: A new perspective of scar remodeling and reduction. Aesth Plast Surg 2008;32:465-9.*
34. *Sultan SM, Barr JS, Butala P, et al. Fat grafting accelerates revascularisation and decreases fibrosis following thermal injury. J Plast, Reconstr Aesth Surg 2012;65:219-27.*
35. *Rignault-Clerc S, Bielmann C, Delodder F, et al. Functional late outgrowth endothelial progenitors isolated from peripheral blood of burned patients. Burns 2012.*
36. *Cervelli V, Gentile P, Grimaldi M. Regenerative surgery: Use of fat grafting combined with platelet-rich plasma for chronic lower-extremity ulcers. Aesthetic Plast Surg 2009;33:340-5.*
37. *Cervelli V, Gentile P, Scioli MG, et al. Application of platelet-rich plasma in plastic surgery: Clinical and in vitro evaluation. Tissue engineering 2009;15:625-34.*
38. *Tremolada C, Palmieri G, Ricordi C. Adipocyte transplan-*

tation and stem cells: Plastic surgery meets regenerative medicine. Cell Transpl 2010;19:1217-23.

39. *McArthur G. Melbourne scientists poised to begin surgery to help cancer victims regrow breasts. Herald Sun 2009.*
40. *Hovius SE, Kan HJ, Smit X, Selles RW, Cardoso E, Khouri RK. Extensive percutaneous aponeurotomy and lipografting: A new treatment for dupuytren disease. Plast Reconstr Surg 2011;128:221-28.*
41. *Kaufman MR, Miller TA, Huang C, et al. Autologous fat transfer for facial recontouring: Is there science behind the art? Plast Reconstr Surg 2007;119:2287-96.*
42. *Hou WK, Xu YX, Yu T, et al. Adipocytokines and breast cancer risk. Chin Med J (Engl) 2007;120:1592-6.*
43. *Bertolini F, Lohsiriwat V, Petit JY, Kolonin MG. Adipose tissue cells, lipotransfer and cancer: A challenge for scientists, oncologists and surgeons. Biochim Biophys Acta 2012;1826:209-14.*
44. *Claro F,Jr, Figueiredo JC, Zampar AG, Pinto-Neto AM. Applicability and safety of autologous fat for reconstruction of the breast. Br J Surg 2012;99:768-80.*
45. *Petit JY, Lohsiriwat V, Clough KB, et al. The oncologic outcome and immediate surgical complications of lipofilling in breast cancer patients: A multicenter study--milan-paris-lyon experience of 646 lipofilling procedures. Plast Reconstr Surg 2011;128:341-6.*
46. *Fatah F, Lee M, Martin L, Sassoon E, Weiler-Mithoff E. Lipomoddeling guidlines for breast surgery. 2012.*
47. *Otto Beitnes J, Oie E, Shahdadfar A, et al. Intramyocardial injections of human mesenchymal stem cells following acute myocardial infarction modulate scar formation and improve left ventricular function. Cell Transpl. 2012;21:1697-709.*

GEMELDE (FINANCIËLE) BELANGENVERSTRENGELING

Beide auteurs zijn actief betrokken bij de trial: *The Use of Activated Platelet Rich Plasma (PRP) in Human Autologous Fat Transfer' (NCT01461785)* die gesponsord wordt door Biomet Europe B.V. in de vorm van materiaal en een financiële vergoeding (salaris en onkosten voor de onderzoeker).

CORRESPONDENTIEADRES

Hieronymus P.J.D. Stevens
Plastisch chirurg
Ringvaartweg 196b
3065 AG Rotterdam
E-mail: stevens.hp@gmail.com